

AMIC® + Minced Cartilage + PRP als einzeitige Therapieoption bei einem posttraumatischen, patellofemoralem Knorpelschaden



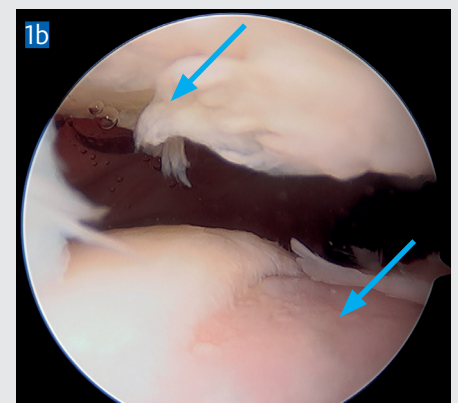
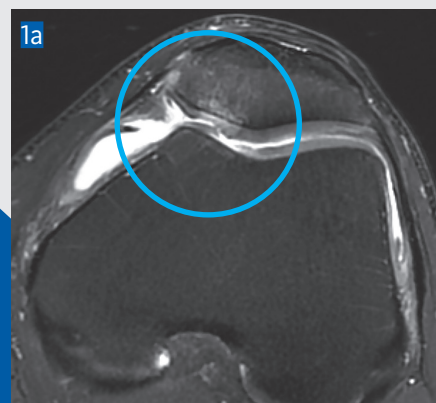Prof. h.c. PD Dr. med. Matthias Steinwachs

Prof. h.c. PD Dr. med. Matthias Steinwachs ist Spezialist für Kniechirurgie und ein international führender Experte für regenerative Verfahren bei Knorpelschäden. Er ist seit 2014 Facharzt für Orthopädische Chirurgie und Traumatologie des Bewegungsapparats an der SportClinic Zürich (CH). Er unterrichtet an der Universität Freiburg (DE) sowie der ETH Zürich und ist Honorarprofessor am Institut für Sportmedizin der Universität Peking. Prof. Steinwachs ist mit allen Methoden der Knorpelregeneration vertraut und setzt insbesondere AMIC® Chondro-Gide® in Kombination mit körpereigenen Faktoren und Zellen ein. Er war Wegbereiter für kollagenbasierte Materialien in der Orthopädie und gilt als Pionier für die Anwendung von Chondro-Gide® in der Knorpelregeneration. Er setzt auf regenerative Verfahren, um die Entstehung einer Gonarthrose und die Knieprothesenimplantation hinaus zu zögern oder gar zu verhindern.

Prof. Steinwachs erhielt eine Reihe von Auszeichnungen und veröffentlichte zahlreiche Arbeiten auf dem Gebiet der orthopädischen Chirurgie. Er ist Mitglied nationaler und internationaler Fachgesellschaften und Forschungsgremien.

MITGLIEDSCHAFTEN

- > Gesellschaft für Arthroskopie und Gelenkchirurgie (AGA)
- > Deutsche Gesellschaft für Unfallchirurgie und Orthopädie (DGOU)
- > Deutsche Vereinigung für Orthopädische Sporttraumatologie (DVOST)
- > Schweizerische Gesellschaft für Orthopädie und Traumatologie (SGOT)
- > European Society of Sports Traumatology, Knee Surgery and Arthroscopy (ESSKA)
- > International Cartilage Repair Society (ICRS)



AMIC[®] + Minced Cartilage + PRP als einzeitige Therapieoption bei einem posttraumatischen, patellofemoralem Knorpelschaden

FALLBESCHREIBUNG

PROBLEMSTELLUNG

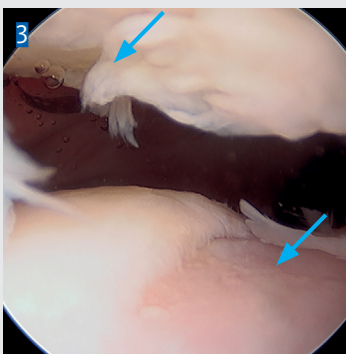
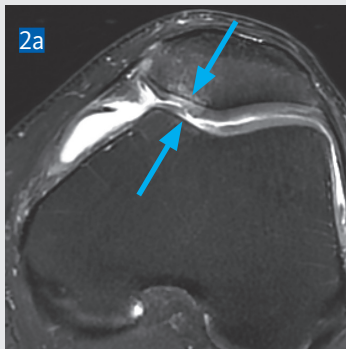
Fokale Knorpelschäden des patellofemoralem (PF) Gelenks führen oft zu Schmerzen und Funktionseinschränkung. Aufgrund der anatomischen Komplexität dieses Gelenks ist der Therapieerfolg nach Knorpelreparatur oft geringer als in anderen Kniegelenkbereichen. Der aktuelle Fall zeigt einen Patienten mit einem Knorpelschaden im Patellagleitlager sowie an der gegenüberliegenden Patellarrückseite, eine sogenannte „kissing lesion“ und beschreibt den von Prof. Steinwachs gewählten Behandlungsansatz.

ANAMNESE

Der 31-jährige Patient prallte bei einem Fahrradsturz auf die linke Knie Scheibe und erlitt einen PF Knorpelschaden. Intensive Physiotherapie über 8 Monate sowie intraartikuläre Kortikosteroid Injektionen brachten keine Linderung der Schmerzen. Zudem persistierten Gelenkblockaden und Schwellneigung. Wegen starker Beeinträchtigung bei Arbeit und Sport entschied sich der Patient für einen operativen Eingriff. In der klinischen Untersuchung zeigte er ein leicht geschwollenes Knie mit normalem Bewegungsumfang, stabilen Kreuz- und Seitenbändern und symmetrischer Muskulatur beider Beine.

PRÄ-OPERATIVE BILDGEBUNG

Die Röntgenaufnahme zeigte eine gerade Beinachse. Das MRT (Abb. 2a und 2b) zeigte eine «kissing lesion» im medialen PF-Gelenk mit einem größeren, vollschichtigen Trochlealdefekt und einem kleineren Grad II Patellaldefekt (Pfeile).



Bei arthroskopischer Betrachtung (Abb. 3) war der Patellaldefekt größer als im MRT dargestellt und wurde daher ebenfalls behandelt. Kreuzbänder, Menisken und Knorpel der tibiofemoralem Kompartimente waren intakt.

BEHANDLUNG

Aufgrund des Patientenalters, der Größe und Lokalisation der Knorpelläsion wurde als Therapie eine modifizierte AMIC[®] Technik gewählt. Diese umfasste a) die Rekrutierung von Stammzellen durch Mikrodrilling des subchondralen Knochens und Zugabe von plättchenreichem Fibrin (PRF) sowie b) eine Erhöhung der Anzahl von differenzierten Zellen (Chondrozyten) im Defekt durch das Beladen der Membran mit Knorpelchips («minced cartilage»).

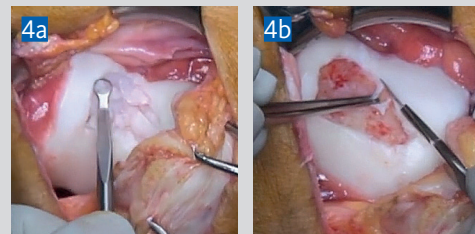
OPERATIONSSCHRITTE

1. Blutentnahme zur Gewinnung von PRF

60 ml venöses Blut wurden steril entnommen und für ca. 30 min zentrifugiert. Anschließend wurde das PRF abpipettiert.

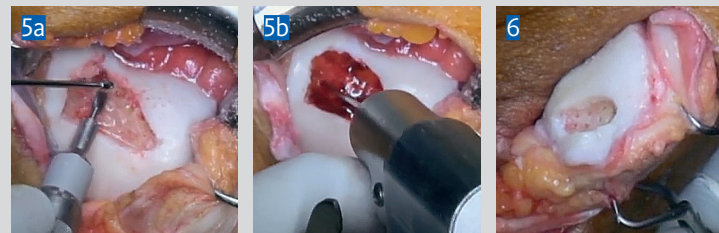2. Defektpräparation und Knorpelentnahme

Mit einer Ringkürette wurde loses und beschädigtes Knorpelgewebe im Trochlealdefekt bis zur subchondralen Knochenplatte entfernt (Abb. 4a). Um eine vertikale und stabile Defektschulter zu erhalten, wurde mit dem Skalpell wenig Knorpel vom Defektrand entfernt und für die spätere Präparation von Knorpelchips verwendet (Abb. 4b).



3. Mikrodrilling zur Rekrutierung von Stammzellen

Mit einer Hochgeschwindigkeitsfräse wurde unter Wasserkühlung der sklerotische Knochen abgetragen (Abb. 5a) und anschließend der subchondrale Knochen im 3 mm Abstand mit einem 1.6 mm K-Draht bis zu einer Tiefe von 1–1.5 cm perforiert (Abb. 5b).

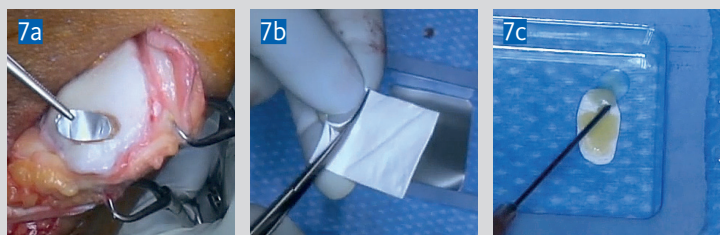

Der gegenüberliegende Defekt an der Patella wurde ebenso aufbereitet (Abb. 6).

BEHANDLUNG

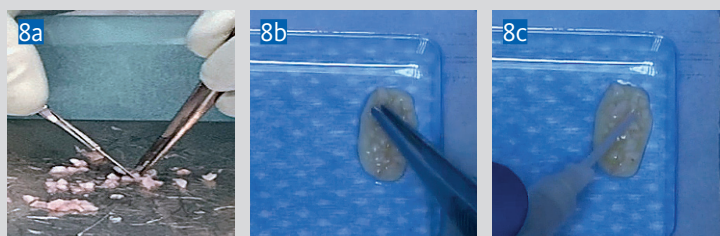
4. Chondro-Gide® Membran vorbereiten

Die Defektgröße wurde mittels Aluminiumschablone bestimmt (Abb. 7a, hier für die Patella) und die Membran trocken zugeschnitten (Abb. 7b). Eine 10–15% Größenzunahme im feuchten Zustand wurde dabei berücksichtigt. Die Membran wurde anschließend mit dem durch Calcium aktivierten PRF hydriert (Abb. 7c).



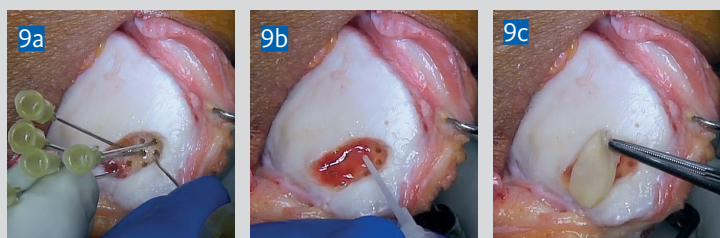
5. Beladen der Membran mit Knorpelchips

Die aus dem Defekt entnommenen Knorpelfragmente wurden mit dem Skalpell in ca. 1 mm³ große Stücke zerkleinert¹ (Abb. 8a), auf die poröse Seite der hydrierten Membran geladen (Abb. 8b) und mit Fibrinkleber fixiert (Abb. 8c). Die beladene Membran wurde danach nochmals mit PRF getränkt.



6. PRF Injektion in den subchondralen Knochen

Das PRF wurde durch die einzelnen Mikrodrillingkanäle bei Verschluss der anderen Kanäle mit einer Kanüle in die tiefe subchondrale Knochenzone eingespritzt (Abb. 9a). PRF moduliert die Knochenentzündung und stimuliert die Migration der Stammzellen in den Defekt². Diese sind chondro-induktiv, stimulieren die Proliferation der lokalen Chondrozyten durch Zell-Zell Interaktion und beschleunigen so die Geweberegeneration^{3,4}.



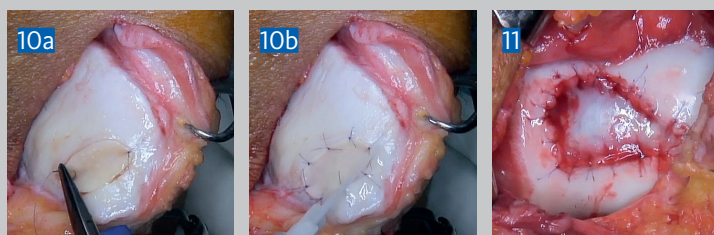
7. Implantieren der beladenen Membran

Nach Auftragen des Fibrinklebers im Defekt (Abb. 9b) wurde die Membran mit der beladenen Seite zum Defekt zeigend implantiert (Abb. 9c). Die Membran bietet dem Regenerat die anfänglich nötige Primärstabilität und unterstützt die Knorpelneubildung.

BEHANDLUNG

8. Befestigung der Chondro-Gide® Membran

Je nach Defektlokalisierung und Größe ist ein Annähen der Membran mit 6-0 Nähten empfehlenswert (Abb. 10a). Abschließend wurde der Rand und die Nähte mit Fibrinkleber versiegelt (Abb. 10b). Insbesondere im PF-Gelenk gilt es, ein Herausscheren der Membran zu verhindern.



Eine mit Knorpelchips beladene Membran wurde danach ebenso in den medialen Trochleadefekt implantiert (Abb. 11).

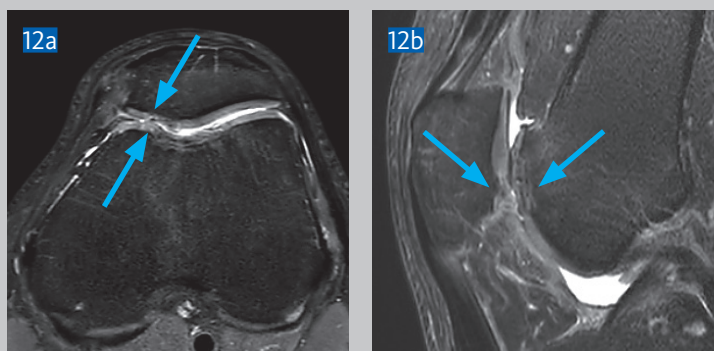
NACHBEHANDLUNG

Anfänglich Entlastung an Gehstützen und Einschränkung der Kniebeugung mittels Orthese. In den ersten 2 Wochen war Sohlenkontakt und passive Beugung bis 30° (durch Motorschiene oder Physiotherapeut) erlaubt. Anschließend wurden Teilbelastung und Bewegungsumfang kontinuierlich gesteigert und nach 6 Wochen waren Vollbelastung und freie Bewegung des Knies wieder erlaubt.

FOLLOW-UP

Nach 3 Monaten war der Patient absolut schmerzfrei, konnte das Knie voll belasten und ohne Einschränkung bewegen. Er zeigte eine gute Sensomotorik und kein offensichtliches Muskeldefizit.

Das abschließende 6-Monate MRT (Abb. 12a und 12b) zeigte eine gut integrierte Knorpelrekonstruktion in Trochlea und Patella, bündig zum angrenzenden Knorpel. Das subkortikale Knochenmarködem der medialen Patella Facette war rückgebildet und trochleär noch geringgradig vorhanden. Die T2-Relaxationszeit war nur noch leicht erhöht.





Mehr Infos über unsere
Vertriebspartner:
www.geistlich-surgery.com

Geistlich Pharma AG
Hauptsitz Schweiz
Business Unit Surgery
Bahnhofstrasse 40
CH-6110 Wolhusen
Tel. +41 41 492 5668
Fax +41 41 492 6735
surgery@geistlich.com
www.geistlich-surgery.com

Deutschland
Geistlich Biomaterials
Vertriebsgesellschaft GmbH
Schneidweg 5
D-76534 Baden-Baden
Tel. +49 7223 96 24 0
Fax + 49 7223 96 24 10
surgery@geistlich.de
www.geistlich.de

VERWENDETE MATERIALIEN

- > Ringkürette
- > Bohrer mit a) Hochgeschwindigkeitsfräse für das Abtragen des sklerotischen Knochens und b) 1–1.6 mm dicke K-Drähte für das Mikrodrilling
- > Chondro-Gide® Membran, 40x50 mm (Geistlich Pharma AG)
- > 60 ml Eigenblut
- > PRGF® Endoret (BTI Biotechnology Institute), Einwegset zur Gewinnung des PRF
- > Fibrinkleber (2 ml Tisseel, Baxter)
- > Mehrere Einmalkanülen (Gr. 1, gelb, 20 G x 1 ½")
- > 6-0 Faden (Monosyn, B. Braun oder PDS, Ethicon) für das Annähen der Membran

REFERENZEN:

1. Levinson C, et al., Chondrocytes From Device-Minced Articular Cartilage Show Potent Outgrowth Into Fibrin and Collagen Hydrogels. *Orthop J Sports Med.* 2019 Sep 10;7(9):2325967119867618.
2. Krüger JP, et al., Human platelet-rich plasma stimulates migration and chondrogenic differentiation of human subchondral progenitor cells. *J Orthop Res.* 2012 Jun;30(6):845-52.
3. de Windt TS, et al., Direct Cell-Cell Contact with Chondrocytes Is a Key Mechanism in Multipotent Mesenchymal Stromal Cell-Mediated Chondrogenesis. *Tissue Eng Part A.* 2015 Oct;21(19-20):2536-47.
4. Kim M, et al., Extracellular vesicles mediate improved functional outcomes in engineered cartilage produced from MSC/chondrocyte cocultures. *Proc Natl Acad Sci U S A.* 2019 Jan 29;116(5):1569-1578.

PUBLIKATIONEN DES AUTORS ZUM THEMA:

- > Steinwachs MR, et al., Systematic Review and Meta-Analysis of the Clinical Evidence on the Use of Autologous Matrix-Induced Chondrogenesis in the Knee. *Cartilage.* 2019 Sep 11:1947603519870846.
- > Steinwachs MR, et al., Enhanced Cartilage Repair Technique with K-Wire Drilling Plus Subchondral Injected Plasma Rich in Growth Factors – A New Modified Microfracture Technique. *J Surg.* 2020; 5: 1275.



Durch Scannen des QR Codes mit
Ihrem Smartphone können
Sie das OP Video auf unserer
Webseite aufrufen.