

Cartilage. 2020;1-11. DOI: 10.1177/1947603520924762

Die Behandlung komplexer Meniskusläsionen mit Kollagen-Membran Wrapping und Knochenmarkblut Injektion zeigt gute klinische Wirksamkeit im 5 Jahres Follow-up

Kinga Ciemniowska-Gorzela, Paweł Bąkowski, Jakub Naczka, Roland Jakob, Tomasz Piontek

- > Die arthroskopische Meniskusnaht kombiniert mit Chondro-Gide® Wrapping und Knochenmarkblut Injektion zwischen Membran und Meniskus (AMMR™) erzielte mittelfristig sehr gute klinische und radiologische Ergebnisse.
- > Die AMMR™ Behandlung ermöglichte den Erhalt des Meniskus mit einer günstigen 5-Jahres Überlebensrate und erwies sich als wertvolle, gewebeerhaltende Alternative zur Meniskektomie.

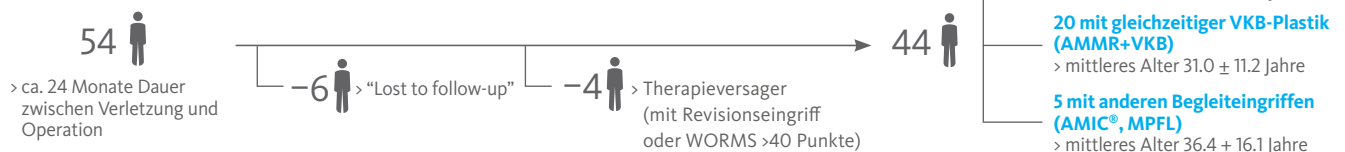
Prospektive Fallserie (Level IV):

Konsequente Patienten in Single-Center Studie

Patienten mit komplexen, vollschichtigen Meniskusrisse (>20 mm lang und bis in die avaskuläre Zone reichend), die zwischen 2010 und 2011 mit AMMR behandelt wurden

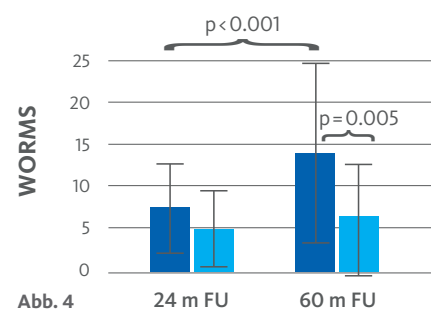
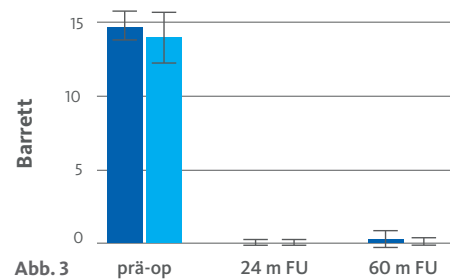
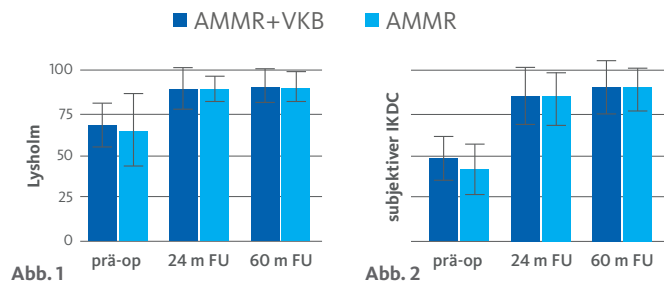
Nachkontrolle nach Ø 5.9 Jahren

Einteilung der Patienten in Untergruppen, um den Einfluss einer gleichzeitigen VKB-Plastik zu untersuchen



Signifikante Verbesserung der klinischen, patienten-berichteten und radiologischen Scores nach AMMR

- > Die Lysholm- (Abb. 1) und subjektiven IKDC-Scores (Abb. 2) beider Untergruppen (isolierte AMMR und AMMR+VKB) waren signifikant besser als vor der AMMR Behandlung.
- > Beide Untergruppen verbesserten sich gleichermassen und die Verbesserung blieb von 24 bis 60 Monaten post-operativ erhalten (Abb. 1 und 2).
- > Meniskusverletzungen führten zu klinischen Symptomen wie Schmerz, Erguss, Knacken/Blockaden sowie einem positiven McMurray-Test (= hoher Barrett Score). Abb. 3 zeigt eine signifikante Verbesserung des Barrett Score in beiden Untergruppen, die 24 und 60 Monate nach AMMR symptomfrei waren (d.h. einen sehr tiefen Barrett Score hatten).
- > Degenerative Veränderungen des Kniegelenks wurden anhand des WORMS (Whole-Organ MRI Score) erfasst. Zwischen 24 und 60 Monaten Follow-up verschlechterte (erhöhte) sich der Gesamt-WORMS signifikant, allerdings auf einem tiefen (prä-arthrotischen) Niveau. Hierfür verantwortlich war die signifikante Verschlechterung des WORMS der AMMR+VKB-Gruppe zwischen 24 und 60 Monaten, während der WORMS der isolierten AMMR-Gruppe auf tiefem Niveau konstant blieb (Abb. 4).



CHONDRO-GIDE® LITERATUR TIPP

Mit 20 Jahren Einsatz in der Klinik ist die Bilayer Kollagenmembran Chondro-Gide® ein bewährtes Produkt für Knorpeltherapien. AMIC® Chondro-Gide®, eine Technik bei der knochenmarkstimulierende Verfahren mit der Kollagenmembran kombiniert werden, bewährt sich schon seit 15 Jahren. Basierend auf der präklinischen und klinischen Evidenz wurde AMIC® von den zuständigen DGOU Fachgremien in die Empfehlungen für die Behandlung von Knorpeldefekten im Talus, Knie und in der Hüfte aufgenommen.

Der Verwendungszweck der Chondro-Gide® wurde um die Augmentation der Meniskusnaht erweitert. Die Membran wird hierbei um den genähten Meniskus gewickelt. Die entsprechende Meniskus Wrapping Technik ist als AMMR™ registriert.

Der Literatur Tipp adressiert wichtige Aspekte in der Evidenz zur Anwendung der Chondro-Gide®.

- > Zum 60 Monats Zeitpunkt waren 98% (43/44) der Patienten mit dem Ergebnis zufrieden und würden sich erneut dieser Operation unterziehen.
- > Die Kaplan-Meier Kurve demonstrierte eine Überlebensrate von 88% nach 5 Jahren Follow-up.

Fazit

- > Die in dieser Studie untersuchte **AMMR** Behandlung zeigte **mittelfristig exzellente klinische, patientenberichtete und MRT-basierte Ergebnisse**. Die Art der Meniskusläsion und die Komplexität der Knieverletzung (isolierte AMMR oder AMMR+VKB) hatten keinen Einfluss auf das klinische Ergebnis.
- > Die Ergebnisse weisen darauf hin, dass **AMMR das Fortschreiten von degenerativen Veränderungen** in Patienten mit **isolierten Meniskusrissen aufhalten** kann. Der höhere WORMS in der AMMR+VKB-Gruppe deutet jedoch darauf hin, dass eine gleichzeitige VKB Verletzung die Entwicklung der Arthrose im Kniegelenk begünstigen könnte.
- > **AMMR** ermöglichte den **Erhalt des Meniskus** mit günstiger **5-Jahres Überlebensrate** und bot somit eine **wertvolle Alternative** zur **Meniskektomie** sogar bei **komplexen Meniskusläsionen**.

Details der Studie können Sie der Originalveröffentlichung entnehmen:

Original Article

Complex Meniscus Tears Treated with Collagen Matrix Wrapping and Bone Marrow Blood Injection: Clinical Effectiveness and Survivorship after a Minimum of 5 Years' Follow-Up

Kinga Ciemniewska-Gorzela^{1,2}, Paweł Bąkowski¹, Jakub Naczki¹, Roland Jakob^{2,3}, and Tomasz Piontek^{1,4}

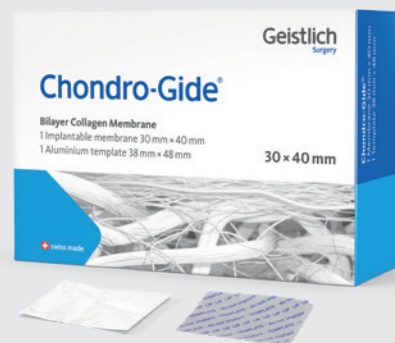

www.geistlich-surgery.com

Hauptsitz Schweiz
Geistlich Pharma AG
Business Unit Surgery
Bahnhofstrasse 40
CH-6110 Wolhusen
Tel. +41 41 492 55 55
Fax +41 41 492 56 39
surgery@geistlich.com
www.geistlich-surgery.com

Deutschland
Geistlich Biomaterials
Vertriebsgesellschaft mbH
Schneidweg 5
D-76534 Baden-Baden
Tel. +49 7223 96 24 0
Fax +49 7223 96 24 10
surgery@geistlich.de
www.geistlich.de

- > Chondro-Gide®, die original AMIC® Membran¹
- > Einzeitige Technik für knorpelregenerative Therapien^{1,2,3}
- > Mehr als 10 Jahre klinische Erfahrung⁴



- 1 Geistlich Pharma AG, Daten liegen vor
- 2 Schiavone Panni, A., et al. Good clinical results with autologous matrix-induced chondrogenesis (Amic) technique in large knee chondral defects. *Knee Surg Sports Traumatol* 2018 Apr;26(4):1130-1136. doi: 10.1007/s00167-017-4503-0. (Klinische Studie)
- 3 Niemeyer, P., et al. Stellenwert der matrixaugmentierten Knochenmarkstimulation in der Behandlung von Knorpel-schäden des Kniegelenks: Konsensempfehlungen der AG Klinische Geweberegeneration der DGOU. *Z Orthop Unfall* 2018; 156(05): 513-532. doi: 10.1055/a-0591-6457
- 4 Kaiser, N., et al. Clinical results 10 years after AMIC in the knee. *Swiss Med Wkly*, 2015, 145 (Suppl 210), 43S. (Klinische Studie)