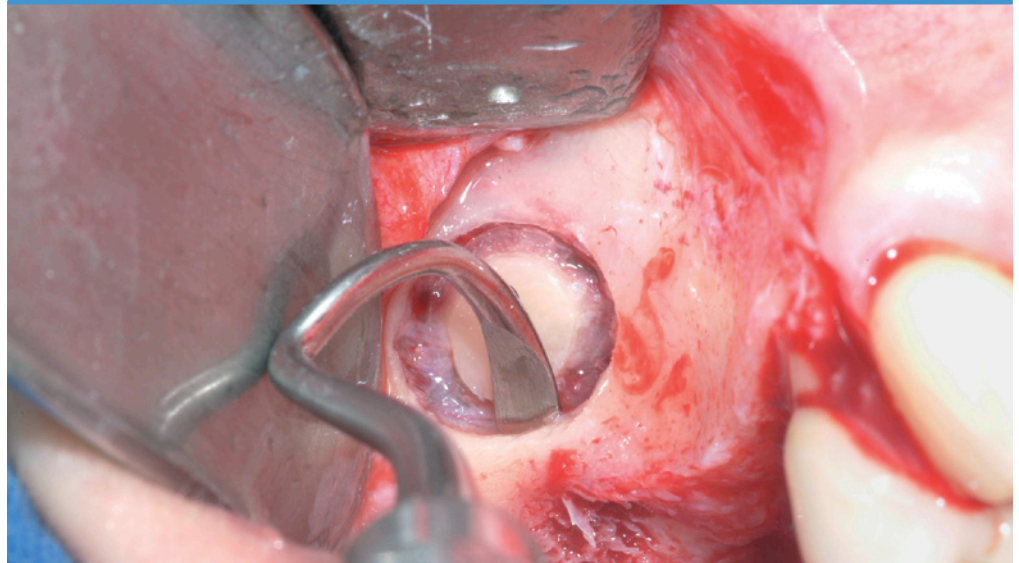

Concetto di trattamento del Dr. Pascal Valentini, Università della Corsica, Francia



- > Rialzo del pavimento del seno mascellare con accesso laterale, simultaneo e a fasi successive
- > Possibilità di evitare innesti di osso autologo
- > Trattamento dei setti e delle perforazioni della membrana sinusale

1. Indicazioni

Tecnica di rialzo del seno in base alla dimensione verticale dell'osso residuo

- impianto standard senza rialzo con altezza dell'osso residuo > 8 mm
- tecnica osteotomica: non applicata
- tecnica monofasica con altezza dell'osso > 2-3 mm
- procedura bifasica con altezza dell'osso < 2-3 mm

Miscela con osso autologo

- sì
- no

Applicazione di membrana

- sulla finestrella laterale
- in caso di perforazioni della membrana sinusale per coprire le lacerazioni

Carico dell'impianto

- 2 mesi dopo l'impianto per la tecnica bifasica
- 4 mesi dopo l'intervento di rialzo e l'impianto
- 6 mesi dopo l'intervento di rialzo e l'impianto per la tecnica monofasica

Informazioni preliminari

Come evitare l'impiego di osso autologo

Dr. Pascal Valentini:

«Mi astengo completamente dall'impiego di osso autologo nelle procedure di rialzo del pavimento mascellare. Vari studi clinici con analisi istomorfometriche hanno dimostrato che utilizzando osso autologo da solo o in combinazione con sostituti ossei, non si migliora l'esito clinico (1). L'innesto di osso, viceversa, aumenta il tempo d'intervento, crea un nuovo sito chirurgico e complica lo svolgimento dell'intervento. Varie pubblicazioni (3,4,5) hanno dimostrato il successo dell'impiego di Geistlich Bio-Oss® da solo nelle procedure di rialzo del pavimento del seno mascellare. Pertanto, per interventi di rialzo del seno mascellare utilizzo solo Geistlich Bio-Oss® senza aggiungere osso autologo. In ogni caso, presto molta attenzione a mantenere Geistlich Bio-Oss® a stretto contatto con le pareti ossee. In questi siti di contatto si forma nuovo osso. Per questo utilizzo microgranuli Geistlich Bio-Oss® (dimensione dei granuli 0,25 – 1mm).»

2. Focus sul caso clinico presentato

- › Procedura clinica per una tecnica uno e a due tempi senza l'impiego di osso autologo. Consigli e suggerimenti per preparare la finestrella laterale, come trattare le perforazioni della membrana di Schneider o i setti.

3. Tecnica della finestrella laterale – procedura chirurgica basata su un caso clinico con approccio a due tempi

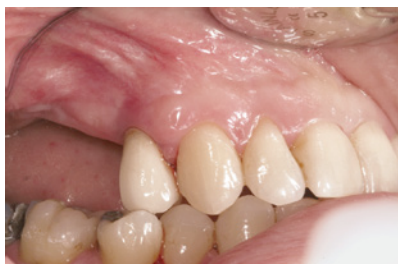

Fig. 1 Situazione clinica pre-operatoria.

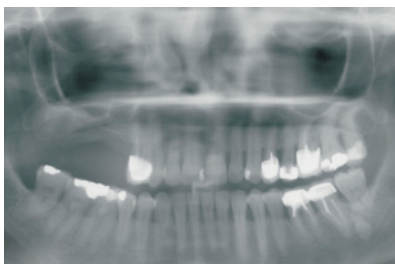


Fig. 2 Mascella posteriore atrofizzata con altezza dell'osso insufficiente (< 2 – 3 mm).

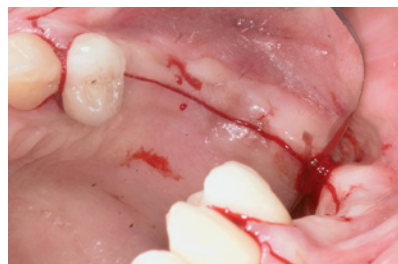

Fig. 3 Incisione della cresta alveolare con incisioni di rilascio lungo il solco del dente adiacente.

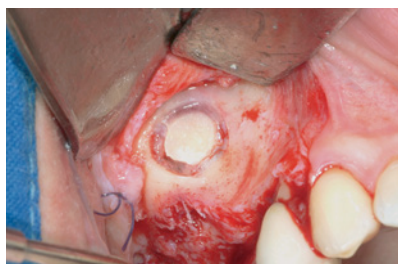

Fig. 4 Sollevamento del lembo mucoperiostale dopo le incisioni di rilascio mesiali. Inizialmente, il distacco del tassello osseo viene eseguito con una fresa diamantata oppure con un manipolo ad ultrasuoni.

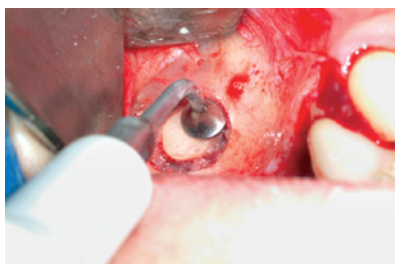
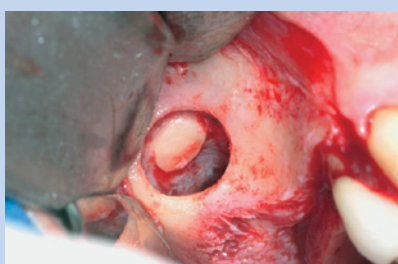


Fig. 5 Per il distacco finale del tassello osseo si utilizza uno strumento ad ultrasuoni.

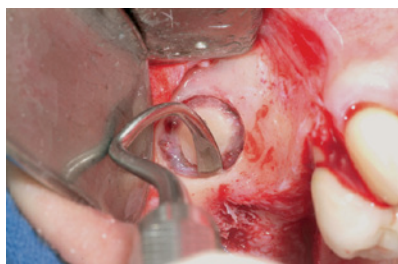

Fig. 6 Delicato sollevamento della membrana di Schneider dalle pareti ossee con uno scollaperiostio.



Dr. Pascal Valentini: «In gran parte dei casi spingo il tassello osseo all'interno della regione subantrale. Grazie a ciò, i granuli Geistlich Bio-Oss®, applicati successivamente, vengono stabilizzati. Inoltre, la completa rimozione del tassello osseo aumenterebbe il rischio di perforazione della membrana sinusale.»

Fig. 7 Il tassello osseo viene lasciato nella regione subantrale.

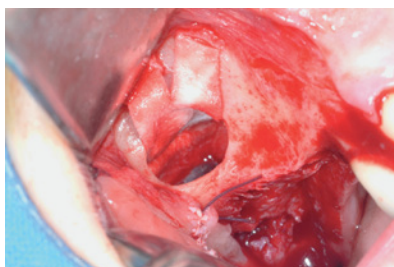


Fig. 8 Una perforazione della membrana di Schneider verificatasi durante l'intervento viene coperta con Geistlich Bio-Gide®.

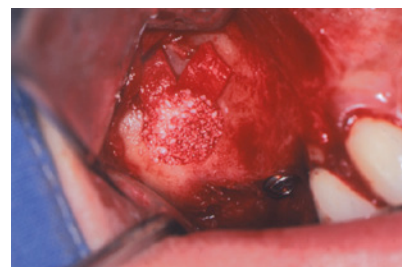
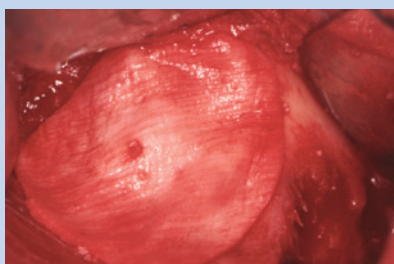


Fig. 9 Geistlich Bio-Oss® riempie completamente la finestra laterale allineata con la parete ossea vestibolare.



Dopo l'applicazione di Geistlich Bio-Oss®, si posiziona Geistlich Bio-Gide® sulla finestra laterale. Esami clinici hanno dimostrato che l'applicazione di membrane sulla finestra laterale aumenta significativamente la percentuale di successo dell'impianto (2).

Fig. 10 La finestra laterale viene coperta con la membrana Geistlich Bio-Gide®.

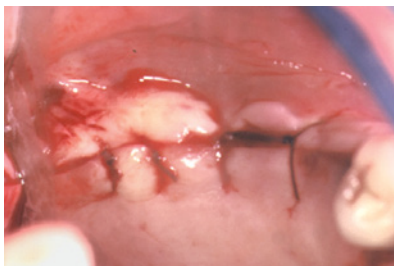

Fig. 11 Le incisioni sulla cresta e le incisioni di rilascio vengono chiuse con sutura 4.0 riassorbibile. Dopo l'intervento si raccomanda ai pazienti di pulire questa regione con uno spazzolino morbido (Inava® post op 7/100) e clorexidina allo 0,12%.

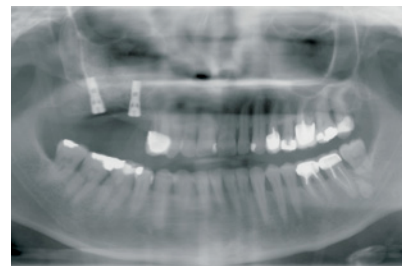


Fig. 12 La radiografia post-intervento mostra la regione incrementata e gli impianti in situ.

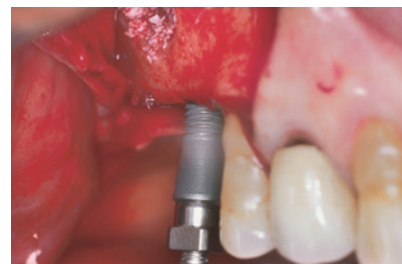4. Consigli e suggerimenti per la procedura chirurgica con esempi di differenti casi

4.1 Impianto e incremento osseo – simultaneamente o a fasi successive?

Dr. Pascal Valentini: «I moderni impianti di oggi possiedono una microfilettatura e una forma conica che favoriscono la stabilità primaria dell'impianto con un'altezza dell'osso di 2–3 mm. Pertanto, oggi è possibile eseguire simultaneamente un intervento d'incremento osseo e d'impianto più spesso che in passato. Si consiglia di non optare per una procedura simultanea in caso di qualità ossea particolarmente scarsa, ad esempio in assenza di osso corticale o in presenza di difetti profondi sulla cresta alveolare. In casi di questo tipo è preferibile optare per un approccio a fasi successive.»

4.1.1 Approccio simultaneo

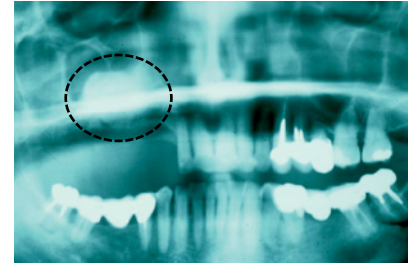
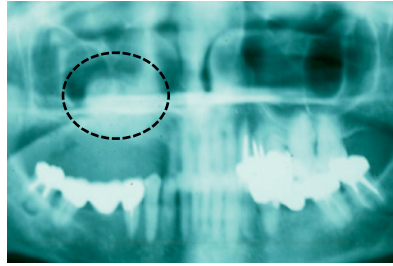
Dr. Pascal Valentini: «Quando l'intervento di incremento e d'impianto vengono eseguiti contemporaneamente, io generalmente carico gli impianti dopo 6 mesi dall'intervento. Esami clinici in corso stanno valutando la possibilità di ridurre questo processo di guarigione a 4 mesi.»



Dopo aver riempito con Geistlich Bio-Oss® la regione subantrale, si inserisce lentamente l'impianto.

4.1.2 Tempo di guarigione per l'approccio a fasi successive

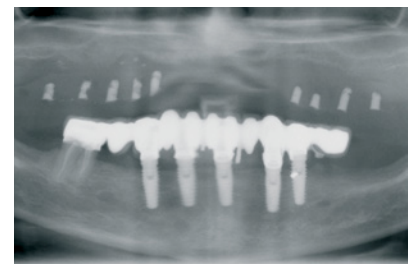
Dr. Pascal Valentini: «Come regola generale è possibile inserire gli impianti già dopo un periodo di guarigione di 4 mesi, in quanto la formazione dell'osso avviene nei primi 3 mesi dopo l'intervento di incremento. Tale regola è confermata dalla radiopacità nella radiografia 3 mesi dopo un intervento di GBR (rigenerazione ossea guidata). Gli impianti con superfici rugose possono essere caricati 2 mesi dopo l'intervento».



L'immagine radiografica mostra la scarsa radiopacità il giorno d'intervento (immagine a sinistra). La radiopacità della regione incrementata 3 mesi dopo l'intervento (immagine a destra) rivela un processo di mineralizzazione avanzato.

4.2 Finestrella laterale

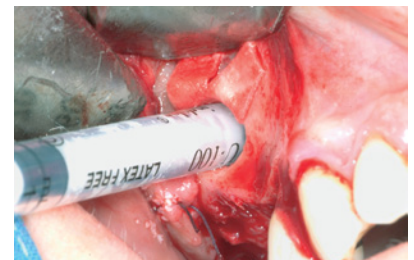
Dr. Pascal Valentini: «La posizione della finestrella laterale viene scelta di norma vicino alla parete mesiale del seno ad una distanza di circa 2 mm. La posizione relativa di questa parete rispetto all'apice del dente accanto alla regione edentula può essere stabilita con una radiografia panoramica. In caso di mascella edentula, è possibile utilizzare una guida chirurgica con marcature radiopache per visualizzare tale posizione. Inoltre, le misure del pavimento del seno mascellare devono essere trasferite sul sito chirurgico.»



Radiografia panoramica di una mascella edentula. La guida chirurgica permette di stabilire la posizione della finestrella laterale rispetto alla parete mesiale.

4.3 Dimensione della finestrella laterale

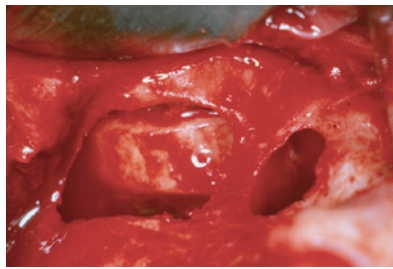
Dr. Pascal Valentini: «Cerco di limitare il più possibile il diametro della finestrella laterale per consentire il massimo contatto superficiale fra Geistlich Bio-Oss® e la parete ossea. In tal modo si garantisce anche stabilità per il sostituto osseo. La finestrella è quindi leggermente più larga del diametro della siringa che utilizzo per inserire Geistlich Bio-Oss® nella cavità subantrale.»



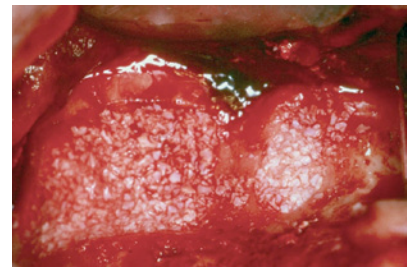
I granuli Geistlich Bio-Oss® vengono inseriti nella regione subantrale. A tale scopo si utilizza una siringa monouso (siringa sterile da tubercolina, 1 ml). Si taglia l'estremità della siringa per riempire la siringa con Geistlich Bio-Oss®.

4.4 Setti

Dr. Pascal Valentini: «Quando dalla radiografia si rileva un setto, e quindi risulterebbe impossibile inserire il tassello osseo, occorre realizzare due finestrelle laterali separate, una mesiale e l'altra distale al setto. In tal caso il tassello osseo deve essere rimosso completamente e la membrana sinusale deve essere staccata con cautela.»



In questo caso in cui vi è la presenza di un setto sono state realizzate due finestrelle laterali separate.



Applicazione di Geistlich Bio-Oss® attraverso entrambe le finestrelle.

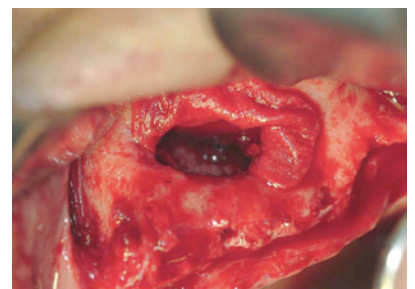
4.5 Come evitare perforazioni della membrana sinusale

Dr. Pascal Valentini:

1. All'inizio dell'osteotomia, in caso di parete ossea sottile consiglio di utilizzare frese diamantate a punta smussa o, ancor meglio, strumenti ad ultrasuoni.
2. Inizialmente, quando si staccano i primi 2 mm del tassello osseo, è opportuno utilizzare un manipolo ad ultrasuoni a forma di disco.
3. La presenza di setti o irregolarità ossee (ad es. siti di estrazione, radici dentali che si estendono nell'antro) aumentano il rischio di perforazioni della membrana sinusale. Il tessuto cicatrizzato è molto aderente. Per questo motivo utilizzo un manipolo ad ultrasuoni per staccare l'osso senza danneggiare la membrana sinusale.»

4.6 Cosa fare quando si verificano perforazioni della membrana sinusale

Dr. Pascal Valentini: «Staccare con cautela la membrana sinusale dalla parete ossea ad una ragionevole distanza dalla perforazione, allentando quindi la tensione della membrana e riducendo la dimensione della perforazione. In base alla mia esperienza, consiglio di posizionare successivamente una membrana Geistlich Bio-Gide® asciutta sulla perforazione. Solo dopo il posizionamento di Geistlich Bio-Gide® è possibile utilizzare uno strumento piatto per inumidire Geistlich Bio-Gide®.»



Geistlich Bio-Gide® in situ per coprire una perforazione della membrana di Schneider.

Bibliografia

- 1 Del Fabbro M., Testori T., Francetti L., Weinstein R.; Int J Periodontics Restorative Dent, 24:565-577;2004
 - 2 Wallace S., Froum S.; Ann Periodontol, 8:328-343;2003
 - 3 Valentini P., Abensur D.; Int J Oral Maxillofac Implants, 18:556-560;2003
 - 4 Hallmann M., Sennerby L., Lundgren S.; Int J Oral Maxillofac Implants, 17, pp: 635-643, 2002
 - 5 Valentini P., Abensur D., Wenz B., Peetz M., Schenk R.; Int J Periodontics Restorative Dent 2000;20
-

Altre schede Indicazioni Cliniche

- > Per ricevere gratuitamente le schede Indicazioni Cliniche, andare all'indirizzo: www.geistlich.com/indicationsheets
- > Se si desidera interrompere la raccolta delle Indicazioni Cliniche, cancellare l'iscrizione al servizio presso il proprio distributore locale

Geistlich
Biomaterials

© Geistlich Pharma AG
Business Unit Biomaterials
CH - 6110 Wolhusen
phone +41 41 492 56 30
fax +41 41 492 56 39
www.geistlich.com